

**MAITOHAMMASTAPATURMIEN AIHEUTTAMAT PYSYVIEN HAMPAIDEN
VAURIOT**

Jerry Björkberg
Syventävien opintojen tutkielma
Lääketieteellinen tiedekunta
Oulun yliopisto
26.02.2019
Ohjaaja: Leena Ylikontiola

OULUN YLIOPISTO

Lääketieteellinen tiedekunta

Lääketieteen / Hammaslääketieteen tutkinto-ohjelma

TIIVISTELMÄ

Björkberg, Jerry: Maitohammastapaturmien aiheuttamat pysyvien hampaiden vauriot

Syventävien opintojen tutkielma: 38 sivua

Tutkimuksen tavoitteena oli selvittää maitohammastraumojen esiintyvyys ja traumatyytit viimeisen kymmenen vuoden ajalta. Lisäksi selvitettiin maitohammastrauman aiheuttaman pysyvän hampaan vaurion esiintyvyys, traumamekanismi ja vauriotyytit.

Aineisto kerättiin elektronisista tietokannoista, joista etsittiin artikkeleita maitohammastraumoista ja niiden vaikutusta kehittyvään pysyvään hampaaseen viimeisen kymmenen vuoden ajalta. Aineistoon hyväksyttiin vain viimeisen kymmenen vuoden aikana tehdyt englanninkieliset tutkimukset. Eläin- ja Case-report-tutkimukset jätettiin kirjallisuuskatsauksesta. Valittujen artikkelien tutkimustuloksia vertailtiin taulukoiden avulla.

Maitohammastraumat ovat alle kouluikäisillä melko yleisiä. Maitohammastraumat voivat aiheuttaa pysyvien hampaiden vaurioita, joiden hoito on kallista ja pitkäkestoista. Pysyvän hampaan vaurio voi johtaa pahimmillaan hampaan puhkeamattomuuteen. Puuttuva ylätuhammas aiheuttaa nuorelle kosmeettista haittaa, mikä voi vaikeuttaa lapsen sosiaalisten kykyjen kehitystä, ystävyysuhteiden syntymistä ja itsetunnon rakentumista.

Vakuutusnäkökulman kannalta merkittävää on hammaslääkärin maitohampaan trauman diagnosointi ja dokumentointi sekä tapaturmailmoitus vakuutusyhtiöön mahdollisia myöhempiä pysyvän hampaan vaurion hoitokustannuksia varten. Huoltajien ja hampaiden terveydenhuollon asiantuntijoiden tietoisuutta tulisi lisätä maitohammastraumojen aiheuttamien pysyvän hampaan vaurion riskitekijöistä ja vakuutusasioista, jotta osattaisiin ehkäistä myöhemmin syntyvät ongelmatilanteet.

Avainsanat: primary teeth/tooth/dentition, tooth injuries, dental injuries, dental trauma, affect, sequelae, permanent successor/tooth

Sisällysluettelo

1.	JOHDANTO	1
2.	MAITOHAMMASTRAUMAT	2
2.1.	Yleistä	2
2.2.	Epidemiologiaa	3
2.2.1.	Ikä ja sukupuoli	3
2.2.2.	Ylä/alaleuka	4
2.2.3.	Traumahampaat	4
2.3.	Traumamekanismi	5
2.3.1.	Hampaan murtumat	5
2.3.1.1.	Kruunumurtumat	5
2.3.1.2.	Juurimurtumat	6
2.3.1.3.	Kruunu-juurimurtumat	7
2.3.2.	Intruusio	8
2.3.3.	Avulsio	10
2.3.4.	Ekstruusio	10
2.3.5.	Lateraaliluksaatio	11
2.3.6.	Konkussio	12
2.3.7.	Subluksaatio	12
2.3.8.	Alveoliluun murtumat	13
3.	PYSYVIEN HAMPAIDEN VAURIOT	14
3.1.	Yleisyys ja mekanismi	14
3.2.	Vauriotyypit	15
3.2.1.	Valkoinen tai keltaruskea värimuutos	15
3.2.2.	Valkoinen tai keltaruskea värimuutos horisontaalisen kiillehypoplasian kanssa	15
3.2.3.	Kruunun dilaseraatio	16
3.2.4.	Odontooman kaltainen epämuodostuma	16
3.2.5.	Juuren duplikaatio	17
3.2.6.	Juuren vestibulaarinen kaartuminen	17
3.2.7.	Juuren dilaseraatio tai lateraalinen kaartuminen	18
3.2.8.	Osittainen tai täydellinen juuren kehityksen päättyminen	18
3.2.9.	Hampaan puhkeamiseen liittyvät häiriöt	19
4.	YHTEENVETO	19
5.	TUTKIMUSOSA	20
5.1.	Tutkimuksen tavoitteet	20
5.1.	Aineisto ja menetelmät	20
5.2.	Tulokset	21
5.3.	Vakuutusnäkökulma	25
5.4.	Pohdinta	26
6.	Lähteet	28

1. JOHDANTO

Hampaiden traumat ovat yleisiä lapsilla ja nuorilla aikuisilla. Kouluikäisistä lapsista joka neljäs ja aikuisista joka kolmas on kokenut hammastrauman. Suun ja leukojen alueen traumojen osuus on 5% kaikista kehon vammoista. Hammastraumat ovat alle 6-vuotiailla lapsilla toiseksi yleisin trauma, niiden osuus on 18% kaikista traumaista. (Malmgren B ym. 2012).

Maitohampaiden juuret sijaitsevat lähellä kehittyvää pysyvää hammasta, minkä vuoksi maitohammastrauma voi aiheuttaa kehittyvän pysyvän hampaan vaurion. Pysyvän hampaan vaurion laatuun vaikuttaa hampaan kehitysaste tapaturmahetkellä sekä trauman mekanismi. Pysyvän hampaan vaurio voi johtaa pahimmillaan hampaan puhkeamattomuuteen. Puuttuva yläetuhammas aiheuttaa nuorelle kosmeettista haittaa, mikä voi heikentää lapsen sosiaalisten kykyjen kehitystä, ystävyysuhteita ja itsetuntoa (Norton E ja O'Connell A 2012).

Maitohammastrauma voi vaurioittaa kehittyvää pysyvää hammasta välittämällä tapaturman voiman suoraan kehittyvän hampaan aiheeseen. Myös haava-alueelle päässyt bakteeri voi infektoituessaan aiheuttaa ongelmia pysyvän hampaan kehityksessä. Maitohampaan hoidon aikana asennon korjaaminen voi myös vaurioittaa pysyvän hampaan aihetta ja tämän vuoksi traumaattisen maitohampaan hoito on usein ekstraktio. Maitohampaan poisto tulee suorittaa huolellisesti ja varoen, sillä myös tämä toimenpide voi aiheuttaa kehittyvän pysyvän hampaan vaurioitumisen (Andreasen JO 2007).

Kehittyvän pysyvän hampaan erilaisia vaurioita ovat valkoiset tai keltaruskeat värimuutokset kiilteessä, värimuutokset yhdessä horisontaalisen kiillehypoplasian kanssa, kruunun dilaseraatio, odontooman kaltainen epämuodostuma, juuren duplikaatio, juuren kaartuminen, juuren dilaseraatio, osittainen tai täydellinen juuren kehityksen päätyminen ja hampaan puhkeamisen häiriö (Andreasen JO 2007)

Alle kouluikäisten maitohammastapaturmiin on kiinnitettävä erityistä huomiota, koska niiden vaikutus pysyvien hampaiden kehitykseen on todennäköistä ja maitohammastapaturmien riski on suuri nimenomaan alle kouluikäisillä (Mendoza-Mendoza A ym. 2015).

2. MAITOHAMMASTRAUMAT

2.1. Yleistä

Maitohammastraumojen yleisin syy on kaatuminen (Garcia-Godoy F ym. 1987, Al-Jundi SH 2002, Vuletic M ym. 2014). Muita maitohammastraumojen aiheuttajia olivat törmäys muiden lasten kanssa (Norton E ja O'Connell AC 2012) ja tippuminen huonekalujen päältä, portailta tai leikkikentän välineistä (Al-Jundi SH 2002). Lapsilla kaatuminen on yleistä, koska lasten motoriikka on vielä puutteellinen. Lapsen kasvaessa urheilu ja liikenneonnettomuuksien osuus kasvaa. (Garcia-Godoy F ym. 1987). Suurin osa maitohammastraumoista tapahtuu kotona (Al-Jundi SH 2002, Garcia-Godoy F ym. 1987, Vuletic M ym. 2014, Norton E 2012). Toiseksi yleisin tapaturmapaikka oli koulu (Al-Jundi 2002)

Floresin kirjallisuuskatsauksen ja Borssénin kohorttitutkimuksen mukaan yleisimmät maitohammastraumat olivat luksaatiovammoja (lateraaliluksaatio, intruusio, ekstruusio) (Flores MT 2002, Borssén E ja Holm A-K 1997). Brasilialaisen tutkimuksen yleisimmät maitohammastraumat olivat lateraaliluksaatio 33.4%, konkussio 21%, intruusio 21% ja sublukuksaatio 21%. Hampaan kovakudostraumat jaoteltiin omaan ryhmään, jossa komplisoitumattomia kruunufraktuuroita oli 56.7% ja komplisoituneita kruunufraktuuroita 43.3% tapauksista (Jesus M ym. 2010). On olemassa kuitenkin tutkimuksia, jossa lasten maitohammastraumojen kovakudostraumojen osuus on suurempi kuin pehmytkudokseen vaikuttavat vammat. Esimerkiksi irlantilaisen Nortonin mukaan yleisin maitohammastrauma on kiillefraktuura 39.4%. Yleisimmät pehmytkudokseen vaikuttavista traumoista ovat lateraaliluksaatio 9.8% ja avulsio 6.8% (Norton E ja O'Connell A 2012). Brasilialaisen Kramerin tutkimustulokset myös esittävät, että yleisimmät maitohammastraumat ovat kiillefraktuura 75%, hampaan värjäytyminen 10%, kiille-dentiinifraktuura 7.2% ja avulsio 3% (Kramer P ym. 2003).

Brasilialaisen Cardoso'n tutkimuksessa esitettiin, että lapsilla luksaatiovammat ovat yleisimpiä maitohammastraumoja, koska lasten kasvojen luut ovat tiheydeltään pienempiä aikuisten luihin verrattuna. Lisäksi maitohampaiden juuret ovat lyhyempiä verrattuna pysyviin hampaisiin, mikä altistaa alveolikuopan seinämän murtumisen lateraalisen voiman johdosta. (Cardoso et. al. 2002). Trauman voiman suuruus ja suunta vaikuttavat trauman laatuun.

Lasten kaatuminen aiheuttaa yleensä etuhampaisiin lateraalisen voiman, joka työntää maitohampaan kruunua oraaliseen suuntaan. Alveolikuopan labiaalinen seinämä murtuu helposti juuren aiheuttamasta vipuvoimasta. Aksiaalinen voima taas voi aiheuttaa maitohampaan juuren työntymisen labiaalisen alveoliluun läpi (Andreasen JO 2007).

Irlannissa tutkittiin ylipurennan sekä syväpurennan vaikutusta maitohammastapaturmiin. Maitohammastapaturman riski kasvoi kolminkertaiseksi, kun vertikaalinen ylipurenta oli yli 6mm ja kaksinkertaiseksi kun potilaalla oli diagnosoitu distaalipurenta (Norton E ja O'Connell A 201). Brasilialainen Feldensin mukaan purentavirheet lisäävät maitohammastrauman riskiä (Feldens C ym. 2010). Tutkimuksen maitohammastraumapotilaista 61%:lla oli ylipurenta yli 2mm ja 38%:lla avopurenta. Myös brasilialaisen Goettems in mukaan ylipurenta ja AII-luokka lisäsi lasten hammastapaturmariskiä (Goettems M ym.2017).

Useissa tutkimuksissa on pyritty selvittämään sosioekonomisen aseman vaikutusta nuorten hammastraumojen esiintyvyyteen. Marcenesin mukaan korkea sosioekonominen asema lisäsi nuorten hammastraumariskiä (Marcenes W ym. 2001). Tämän oletettiin johtuvan siitä, että rikkailla perheillä on varaa harrastaa enemmän polkupyöräilyä, skeittaamista tai ratsastusta, mikä johtaa todennäköisemmin hammastraumoihin. Glendorin kirjallisuuskatsauksessa kuitenkin todettiin, että useissa tutkimuksissa sosioekonomisen aseman ja hammastraumojen yhteys ei ollut tilastollisesti merkittävä (Glendor 2008) Brasilialaisen Goettems in tutkimuksen mukaan maitohammastraumalapsilla on myös suurempi todennäköisyys kärsiä trauma uudelleen pysyvissä hampaissa (Goettems M ym. 2017).

2.2. Epidemiologiaa

2.2.1. Ikä ja sukupuoli

Maitohammastraumat ovat yleisiä ja niitä esiintyy selkeästi enemmän pysyvien hampaiden traumoihin verrattuna (Goettems M ym. 2017). Brasilialaisten 1-6 vuotiaiden lasten tutkimuksissa maitohammastapaturmien esiintyvyys oli 36.6% (Wendt F ym. 2010) ja 38.2% (Goettems M ym. 2017). Wendtin tutkimuksessa poikien maitohammastraumojen esiintyvyys oli 38.6% ja tyttöjen 34.5%. Tanskalaisen Andreasenin mukaan poikien

maitohammastraumojen esiintyvyys oli suurempi (31.3%) verrattuna tyttöihin (24.6%) (Andreasen JO 1972). Tanskassa, Espanjassa, Kroatiassa ja Saksassa tehtyjen tutkimusten mukaan lasten maitohammastapaturmariski on suurimmillaan 1.0 – 2.5 vuotiailla (Andreasen JO 1972, Mendoza-Mendoza A ym. 2015, Vuletic M ym. 2014, Sennhenn-Kirchner S ja Jacobs H 2006). Espanjalaisessa tutkimuksessa 1-2 vuotiaiden ikäryhmä sisälsi jo yli 50% kaikista tutkimukseen kuuluvista maitohammastapaturmista (Mendoza-Mendoza A ym. 2015). Kroatialaisen tutkimuksen mukaan maitohammastraumat tapahtuvat tässä iässä, koska lapset saavat enemmän vapautta toimia itsenäisesti mutta heidän motoriikkansa on edelleen puutteellinen. Nuorella iällä tapahtuvat kaatumistapaturmat johtavat yleensä yhden tai kahden hampaan traumaan, koska lapsen kaatuessa ei synny suuria voimia. Yleensä aikuisiän trauman aiheuttaa väkivalta, urheilu ja liikenneonnettomuus, mikä ei yleensä koske 1-3 vuotiaita lapsia (Vuletic M ym. 2014).

2.2.2. Ylä/alaleuka

Useat eri tutkimukset ovat samaa mieltä siitä että maitohammastraumat tapahtuvat yläleuan etualueelle. Esimerkiksi brasilialaisessa tutkimuksessa maitohammastraumoista 89% kohdistui yläleukaan (Wendt F ym. 2010). Toisen brasilialaisen tutkimuksen mukaan 97.6% maitohammastraumoista kohdistui yläleukaan (Jesus M Ym. 2010). Irlantilaisen Nortonin tutkimustulokset olivat samankaltaiset kuin edellä mainituissa. Nortonin tutkimuksessa myös lähes kaikki maitohammastraumat (95%) olivat yläleuassa (Norton E ja O'Connell AC 2012). Tilastollisesti ei löydetty eroa oikean ja vasemman leukapuoliskon maitohammastraumojen esiintyvyydessä (Altun C ym. 2009, Norton E ja O'Connell A 2012, Wendt F ym. 2010)

2.2.3. Traumahampaat

Yleisimmät traumahampaat ovat yläleuan maitoykköset. Brasilialaisessa (Wendt F ym. 2010) ja saksalaisessa (Sennhenn-Kirchner S ja Jacobs H 2006) tutkimuksessa otettiin huomioon vain maitokulmahampaat, -kakkoset ja -ykköset. Wendtin tutkimuksessa yleisimmät traumahampaat olivat 61 (37%) ja 51(32%). Sennhenn-Kircherin mukaan yleisimmät traumahampaat olivat yläleuan maitoykköset (70.5%) ja seuraavaksi yleisimmät

traumahampaat maitoylälakkokset (21%). Turkissa maitohammastraumojen yläleuan maitoinkisiivien osuus oli jopa 93.5% (Altun C ym. 2009). Ruotsalaisessa kohorttitutkimuksessa ja kroatialaisessa seurantatutkimuksessa lasten tapaturmissa vaurioituu usein enemmän kuin yksi maitohammas (Borssén ja Holm A-K 1997, Vuletic M ym. 2014). Vuleticin mukaan 46.9%:lla traumapotilaista oli useampi kuin yksi maitohammasvaurio (Vuletic M ym. 2014).

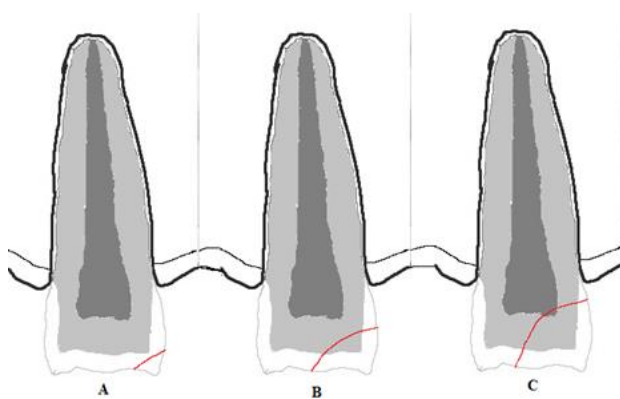
2.3. Traumatyypit

Tässä tutkimuksessa maitohammastraumat esitetään Andreasen JO:n ja Andreasen FM:n luokittelun perusteella. Tämä luokittelu pohjautuu WHO (World Health Organization) käyttämään hammastraumojen luokittelujärjestelmään.

2.3.1. Hampaan murtumat

2.3.1.1. Kruunumurtumat

Hampaan kruunumurtumat jaetaan kiillehalkeamiin, kiille-, kiille-dentiini- ja kiille-dentiini-pulpamurtumaan (Kuva 1).



Kuva 1 Hampaan kruunumurtumien luokittelu. A. Kiillemurtuma. B. Komplisoitumaton kruunumurtuma. C. Komplisoitunut kruunumurtuma

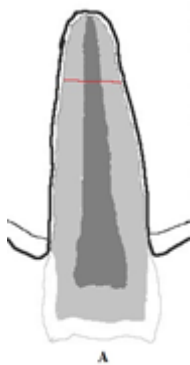Pysyvässä hampaistossa yleisin kruunumurtuman aiheuttaja on kaatuminen, urheilu tai auto-onnettomuus (Andreasen JO 1970). Turkissa traumaklinikalla tehdyssä tutkimuksessa kiille-

dentiinimurtuma oli yleisin kruunumurtumatyyppi (83%) ja seuraavaksi yleisin oli kiille-kruunu-pulpamurtuma (17%). Tutkimukseen otettiin 7-15-vuotiaat lapset, joista poikia oli 59.1% ja tyttöjä 40.9%. Keski-ikä oli 9.6 vuotta. Yleisin traumahammas oli yläleuan ensimmäinen inkisiivi 92% (Gungor H ym. 2007).

Kiille-dentiinimurtuma voidaan hoitaa kiinnittämällä irronnut palanen paikalleen tai korvaamalla menetetty osa lasi-ionomeeri- tai yhdistelmämuovitäytteellä. Komplisoituneen kruunumurtuman hoito riippuu hampaan juuren kehitysasteesta ja lapsen kooperaatiosta. Hampaan juuren kehityksen päätyttyä traumahammas lähes aina juurihoidetaan. Avojuurisen traumahampaan pulpa voidaan kattaa tai suorittaa osittainen pulpotomia, jotta hampaan juuren kehitys jatkuu (DiAngelis A ym. 2012). Gungorin mukaan hoidon seurannassa komplisoituneista kruunumurtumahampaista 82% juurihoidettiin heti ja 9% hampaista juurihoidettiin seurannan aikana (Gungor H ym. 2007).

2.3.1.2. Juurimurtumat

Juurimurtumalla tarkoitetaan murtumaa, joka kulkee hampaan sementin, dentiinin ja pulpan alueella (Kuva 2A).



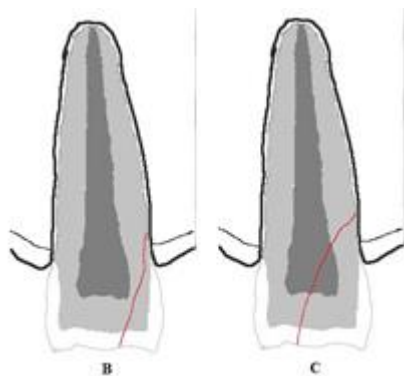
Kuva 2A. Hampaan juurimurtuma

Andreasenin mukaan maitohampaissa juurimurtuman esiintyvyyttä vaihtelee 2-4% välillä (Andreasen JO 1970). Hampaan juurimurtuman aiheuttaa yleensä edestäpäin tuleva isku, mikä aiheuttaa hampaan ympärille painealueen linguaalisesti ja labiaalisesti. Alueelle syntyvä paine/voima aiheuttaa hampaan juuren katkeamisen. Tyypillisesti trauman yhteydessä hampaan parodontaaliligamentit ja pulpa vaurioituvat murtuma-alueella (Andreasen JO 2007).

Kliinisesti traumahampaan koronaalisessa osassa on lisääntyntä liikkuvuutta ja hammas on koputusarka. Radiologisesti hampaan juurimurtuma sijaitsee usein juuren apikaali- tai keskiosassa. (Malmgren B ym. 2012). Maitohampaistossa juurimurtumat ovat harvinaisia ennen juuren kehityksen päättymistä. Yleisin tapaturmaikä on 3-4 vuotiaat, jolloin fysiologinen juuren resorptio on jo alkanut (Andreasen JO 2007). Maitohampaan juurimurtuman hoito riippuu hampaan juuren kehitystasosta, koronaaliosan liikkuvuudesta ja lapsen kooperaatiosta. Maitohampaan juuren kehityksen päätyminen, koronaalisen osan liikkumattomuus ja normaaliasento sekä lapsen yhteystyökyky mahdollistavat maitohampaan koronaalisen osan joustavan kiskotuksen. Tyypillisesti kruunumurtuman yhteydessä esiintyy koronaalisen osan asennon muutos ja ikenen laseraatiovammoja, minkä vuoksi koronaalinen osa poistetaan. Traumahampaan apikaalinen osa jätetään alveolikuoppaan resorboitumaan (Flores 2002).

2.3.1.3. Kruunu-juurimurtumat

Kruunu-juurimurtumalla tarkoitetaan fraktuuraa, joka kulkee kiilteen, dentiinin ja juuren sementin läpi. Kruunu-juurimurtuma voi olla komplisoitunut tai komplisoitumaton (Kuva 2B, 2C).



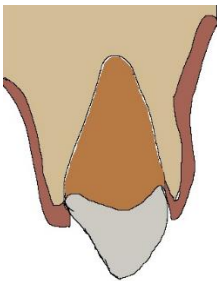
Kuva 2 B ja C. 2B Komplisoitumaton kruunu-juurimurtuma, 2C Komplisoitunut kruunu-juurimurtuma

Yleisin kruunu-juurimurtuman aiheuttaja on kaatuminen tai pyöräily- ja auto-onnettomuudet. Kliinisesti fraktuuralinja kulkee inkisaali- tai molaarien kusprien kärjen alueelta kohti marginaalista luurajaa, jota parodontaaliligamentit pitävät paikoillaan. Etualueella kruunu-juurimurtumat paljastavat pulpan todennäköisemmin takahampaisiin verrattuna.

Komplisoituneessa kruunu-juurimurtumassa kliiniset oireet voivat olla vähäiset. Radiologisessa tutkimuksessa fraktuuralinjat näkyvät hyvin, jos ne kulkevat palatinaalibukkaalisuunnassa. Mesio-distaalisuunnassa kulkevat fraktuuralinjat näkyvät heikosti radiologisessa tutkimuksessa. (Andreasen JO 2007). Komplisoitumaton kruunu-juurimurtuma voidaan hoitaa poistamalla irronnut palanen ja restauroida kruunu paikkausmateriaaleilla. Useampia murtuneita osia ja restauraation todennäköinen epäonnistumisen takia suositellaan murtuneiden osien poistamista mutta hampaan juuren jättämistä alveolikuoppaan resorboitumaan. Tällä pyritään välttämään mahdollista kehittyvän pysyvän hampaan aiheen vaurioituminen poiston aikana. Komplisoituneessa kruunu-juurimurtumassa hampaan pulpa voidaan kattaa ja kruunu restauroida, jos juuren osuus on vähäinen sekä kruunun restauraatio mahdollista (Flores 2002).

2.3.2. Intrusio

Intruusiolla tarkoitetaan hammastraumaa, jossa hammas on siirtynyt apikaaliseen suuntaansa hampaaseen kohdistuneen voiman takia (Kuva 3).



Kuva 3. Hampaan intrusio

Yleensä intrusioon yhteydessä esiintyy myös hammasta ympäröivän kudoksen vaurioita. Tämän takia intrusio on yksi vaikea-asteisimmista hammastraumoista ja pysyvien intrusiohampaiden hoito kestää kauan. Parodontaaliligamenttien, alveoliluun ja kehittyvän hampaan Hertwigin epiteliaalisen juuritupen solujen vaurioituminen vaikeuttaa trauman paranemista. Lisäksi hampaan pinnan bakteerit voivat kulkeutua haava-alueelle, mikä heikentää kudosten paranemista ja voi aiheuttaa haavan paranemisen komplikaatioita (Andreasen JO, 2005).

Kliinisessä tutkimuksessa intrudoitunut hammas on yleensä tiukasti hammaskuopassaan ja siinä ei ole liikkuvuutta. Intrudoituneen hampaan koputusääni kuulostaa metalliselta kuten

ankyloituneen hampaan koputusääni. Puhkeamassa olevan maitohampaan intruusio voidaan varmistaa koputusäänestä. Traumahammas voi olla kivuton. Kokonaan alveolikuoppaan intrudoitunutta hammasta ei voida kliinisesti aina havaita. Tällöin radiologisella tutkimuksella voidaan diagnosoida intrudoitunut hammas (Andreasen, JO 2006).

Radiologisessa tutkimuksessa parodontaalirako voi olla normaali, osittain tai kokonaan hävinnyt kuvasta (Andreasen, JO 2006). Intrudoituneen hampaan apeksin kärki voi olla suuntautunut labiaalisesti, jolloin radiologisessa tutkimuksessa hampaan juuri näyttää lyhyemmältä kuin vastakkaisen puolen hampaan juuri. Kliinisesti traumahampaan juuren kärki voi olla puhkaissut labiaalisen alveolikuopan seinämän, jolloin juuren kärki voidaan palpoida labiaalisesti. Intrudoitunut maitohammas, joka suuntautuu pysyvän hampaan aihetta kohti tai palatinaalisesti näyttää radiologisesti elongoituneelta ja juurenkärkeä ei voida havaita kuvassa (Flores M ym. 2007).

Labiaalisesti intrudoitunut maitohammas jätetään spontaanisti puhkeamaan oikealle paikalleen. Palatinaalisesti tai pysyvän hampaan aihetta kohti intrudoitunut maitohammas poistetaan, jotta minimoidaan pysyvän hampaaseen aiheutuneet vauriot (Holan G ja Ram D 1999).

Turkkilaisessa Altunin tutkimuksessa maitohampaiden intruusiotapaturmista 44,8% tapahtui kaatuessa juoksun tai kävelyn aikana. Kovan esineen osuminen hampaisiin oli syynä 32.1%:ssa, polkupyörätapaturmissa syntyneet intruusiovammat olivat syynä 9.0%:ssa ja muut syyt 14.1%. Tutkimuksessa seurattiin ensimmäiset 7 vuotta maitohampaiden spontaania puhkeamista. Maitohampaista 26% poistettiin laterotruusion tai lisääntyneen liikkuvuuden takia. Seitsemän vuoden seurannassa maitohampaista 78.4% puhkesi takaisin suuhun ja 14.7% tapauksista tapahtui osittainen puhkeaminen. Kokonaan persistoituneita hampaita oli vain 6.9%. Tutkimuksessa havaittiin, että 1-vuotiailla (87.2%) tapahtui spontaania puhkeamista todennäköisemmin kuin 2-(80%) tai 3-vuotiaiden (60.9%) ryhmässä (Altun C ym. 2009). Espanjalaisen Mendoza-Mendozan tutkimustulokset olivat samansuuntaiset (Mendoza-Mendoza A ym. 2015).

Maitohampaan intruusion jälkeisiä komplikaatioita esiintyi 53.6% potilaista. Yleisin maitohammasvaurio oli pulpanekroosi 78%, sitten juuren resorptio 14.6%, ankyloosi 4.9% ja pulpaobliteraatio 2.5%. Maitohampaan pulpanekroosin riski kasvoi lasten vanhemmissa ikäryhmissä. Kehittyvän pysyvän hampaan aiheen vaurioita esiintyi 53.6% potilaista. (Altun C ym. 2009).

2.3.3. Avulsio

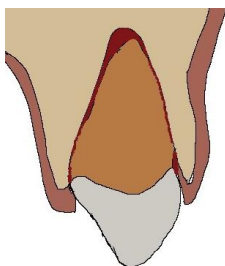
Hampaan avulsiolla tarkoitetaan hampaan täydellistä irtoamista alveolikuopasta. Tyypillisesti pysyvän hampaan avulsio tapahtuu 7-9 vuoden iässä, kun inkisiivit ovat puhkeamassa. Hampaan ympäröivät rakenteen ja vähäinen tuki parodontalailigamenteilta puhkeamisen aikana heikentävät hampaan kykyä vastustaa siihen kohdistuvia lateraalisia voimia (Malmgren B ym. 2012). Avulsion yhteydessä voi esiintyä myös alveolikuopan seinämän murtumia ja huulten haavaumia. Radiologinen tutkimus tulee suorittaa, jos epäillään alveoliluun murtumaa, avulsoitunut hammas on frakturoitunut tai hammasta ei löydetä (Andreasen J ym. 2007).

Turkkilaisen Karayilmazin tutkimuksessa 6-16 vuotiaiden pysyvien hampaiden avulsion yleisimmät syyt olivat kaatuminen (36.4%), liikennetapaturma (22.7%), pyöräilytapaturma (18.2%), törmäys (9.1%) ja muut syyt (13.6%). Yleisin avulsoitunut hammas oli ensimmäinen yläinkisiivi (77.4%) (Karayilmaz H ym. 2013).

Avulsoitunutta maitohammasta ei aseteta poistokuoppaan takaisin, koska maitohampaan juuren kärki voi vaurioittaa pysyvän hampaan aihetta. Trauma alue tulee puhdistaa, sekä tutkia kliinisesti ja radiologisesti mahdollisilta muilta traumaailta. Potilasta ja hänen vanhempiaan tulee informoida mahdollisesta pysyvän hampaan vaurioista (Malmgren B ym.2012)

2.3.4. Ekstruusio

Ekstruusioilla tarkoitetaan hampaan osittaista irtoamista poistokuopastaan (Kuva 4).



Kuva 4. Hampaan ekstruusio

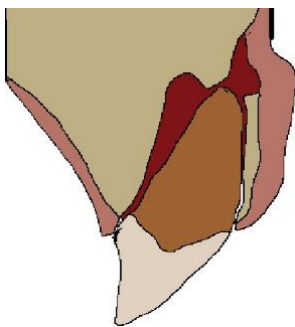
Aksiaalisesi hammas on edelleen normaaliasennossa ja alveolikuopassa ei esiinny murtumia. Parodontaaliligamentit voivat olla osittain tai kokonaan irronneet hampaasta (Andreasen JO ym. 2007). Kliinisesi traumahammas on elongoitunut ja hampaassa on lisääntyntä liikkuvuutta bukko-linguaalisunnassa. Hampaan koputusääni on tylppä mutta hammas voi olla kivuton. Tämän lisäksi hampaassa voi olla ienverenvuotoa johtuen vaurioituneista parodontaaliligamenteista. Radiologisessa tutkimuksessa parodontaalirako on laajentunut apikaalisesti (Diangelis A ym. 2012)

Maitohammastapaturmissa hoito pohjautuu hampaan juurenkehitykseen, ekstruusion määrään ja lapsen yhteistyökykyyn. Juurenkehityksen ollessa vielä kesken sekä ekstruusion ollessa alle 3mm voidaan traumahammas siirtää huolellisesi takaisin normaali asentoon alveolikuoppaan vähäistä voimaa käyttäen. Traumahampaan juurenkehitystä ja komplikaatiota seurataan vuoden ajan. Juurenkehityksen päätyttyä ja yli 3mm ekstrusoituneet maitohampaat poistetaan (Malmgren B ym. 2012).

Tanskalaisessa tutkimuksessa ekstrudoituneet maitohampaat asetettiin huolellisesi takaisin alkuperäiseen asentonsa. Yleisimmät maitohampaiden komplikaatiot olivat enneaikainen hampaan menetys 43.4%, pulpaobliteraatio 39.8%, pulpanekroosi 15.6% ja juuriresorptio 8.2%. Tutkimuksessa oli kuitenkin vain 26 ekstrusiohammasta, joten tutkittavia hampaita oli hyvin vähän. (Lauridsen E ym. 2017)

2.3.5. Lateraaliluksaatio

Lateraaliluksaatiolla tarkoitetaan hampaan asennon tai sijainnin muutosta (Kuva 5).



Kuva 5. Hampaan lateraaliluksaatio

Traumahampaan kallistuskulma on muuttunut, mikä usein johtaa alveolikuopan seinämän fraktuuraan. Useimmiten traumahampaan kruunu on siirtynyt palatinaaliseen suuntaan. Tässä

tapauksessa alveolikuopan labiaalinen seinämä on murtunut ja palatinaaliset parodontaaliligamentit vaurioituneet (Andreasen JO,2007).

Lateraaliluksaatio on helppo havaita kliinisesti. Usein potilaan purenna okklusaalinen asema on muuttunut merkittävästi ja traumahampaat voidaan havaita potilaan puressa hampaat yhteen. Hampaassa ei yleensä havaita liikkuvuutta ja koputuksesta syntyy samanlainen metallinen ääni kuin intruusiohampaassa. Radiologisessa tutkimuksessa traumahampaan parodontaalirako on laajentunut, kun hampaan juuri on siirtynyt labiaalisesti. Radiologisessa tutkimuksessa tulee myös huomioida traumahampaan pituus viereisiin hampaisiin nähden, sillä oraalisesti tai labiaalisesti siirtynyt hammas voi näyttää normaalia lyhyemmältä (Andreasen JO, 2007).

Espanjalaisessa tutkimuksessa maitohammastraumoista 9.35% oli lateraaliluksaatioita. Pulpanekroosi oli maitohampaan lateraaliluksaation yleisin komplikaatio 42%. Pulpanekroosin yhteydessä 10.5%:ssa tapauksista havaittiin sisäistä tai ulkoista resorptiota (Mendoza-Mendoza A ym. 2015). Tanskalaisessa tutkimuksessa seurattiin lateraaliluksaatiohampaiden jälkikomplikaatiota. Maitohampaat poistettiin, jos ne häiritsivät purentaa, juuri oli kosketuksessa hampaan aiheeseen tai niissä oli lisääntynyttä liikkuvuutta. Yleisimmät maitohampaan lateraaliluksaation jälkeiset vauriot olivat pulpaobliteraatio 43.3%, ennenaikainen hampaan menetys 24.8% ja pulpanekroosi 19.8%. (Lauridsen E ym. 2017).

2.3.6. Konkussio

Konkussio on hampaan tukikudoksen vamma, jossa ei havaita asennon muutosta tai sijoiltaan menoa. Trauma on aiheuttanut lievää vahinkoa parodontaaliligamentteihin mutta ne eivät ole repeytyneet irti, minkä vuoksi verenvuotoa ientaskusta ei havaita. Hammas on kliinisesti koputusarka. Hampaassa ei kuitenkaan ole lisääntynyttä liikkuvuutta. Radiologisessa tutkimuksessa ei havaita poikkeavaa (Andreasen JO, 2007). Kaikista hammastraumoista konkussion esiintyvyys on 23% (Borum K ja Andreasen JO 2001). Konkussion seurannassa hoidon komplikaatiot ovat hyvin vähäiset. Pysyvistä- ja maitotraumahampaista päätyi pulpanekroosiin vain 4% (Andreasen 2007).

2.3.7. Subluksaatio

Subluksaatio on hampaan tukikudoksen vamma, jossa havaitaan hampaan liikkuvuutta mutta ei hampaan sijainnin tai asennon muutosta. Parodontaaliligamentteihin on syntynyt vaurioita ja osa repeytynyt irti. Parodontaaliligamenttien vaurion takia hampaassa esiintyy liikkuvuutta. Verenvuotoa voidaan havaita ientaskussa ja hammas voi olla koputusarka. Voimakkaassa subluksaatiovammassa voidaan havaita radiologisessa tutkimuksessa laajentunut parodontaalirako (Andreasen JO, 2007). Kaikista hammastraumoista subluksaation esiintyvyys on 23% (Borum K ja Andreasen JO 2001). Hoidon komplikaatiot ovat hyvin vähäiset kuten konkussiotapaturmissa. Pulpanekroosin päätyi 2% traumahampaista (Andreasen 2007).

2.3.8. Alveoliluun murtumat

Alveoliluun murtuma voi sisältää myös alveolikuopan murtuman. Tanskassa alueellisella traumaklinikalla tehdyssä tutkimuksessa yleisin pysyvien hampaiden alveoliluun murtuman aiheuttaja miehillä oli väkivalta (44%) ja naisilla kolme yleisintä aiheuttajaa olivat väkivalta (33%), kaatuminen (32%) ja auto-onnettomuus (26%). Alveolimurtuma esiintyi suurimmaksi osaksi yläleuan alueella (74%). Trauman yhteydessä havaittiin esiintyvän usein suun alueen kova- ja pehmytkudosvammoja. Pehmytkudosvammoja esiintyi alveolimurtumapotilaista 74%:lla kaikista tapauksista (Andreasen JO 2015).

Iidan ja Matsuayn mukaan alveoliluun murtumia esiintyy 31%:lla kaikista alle 15-vuotiaiden kasvojen alueen murtumista. Alle 11- vuotiaiden yleisin alveoliluunmurtuman aiheuttaja oli kaatuminen. Alveoliluun murtumien osuus kaikista kasvojen alueen murtumista väheni iän myötä. Alle viisivuotiaiden ikäryhmässä alveoliluunmurtumien osuus oli yli 60% kaikista kasvojen alueen murtumista. (Iida S ja Matsuay T 2002).

Kliinisessä tutkimuksessa alveoliluun murtuman tunnistaa hampaiden liikkuvuutta tutkiessa, kun useampia hampaita liikkuu yhtenäisenä blokkina (Andreasen JO 1970). Lisäksi alveolimurtuma aiheuttaa epätasapainoisen purennan okklusiossa ja alveoliluun palpaatiossa voidaan tuntea frakuuralinja. Leukojen kipu trauma-alueen palpaatiossa tai leukoja liikuttaessa viittaa alveoliluun murtumaan (Andreasen JO, 2007).

Radiologisessa tutkimuksessa intraoraalikuvalle havaitaan hyvin fraktuuralinja. Horisontaalisesti frakuuralinjat voivat kulkea millä korkeudella tahansa marginaalisesti luurajasta apeksin kärkeen. Vertikaalinen alveoliluunmurtuma voi kulkea parodontaalirakoa pitkin tai alveolikuoppien välisessä tilassa. Radiologisessa tutkimuksessa voidaan myös nähdä hampaiden juurten murtumia (Andreasen JO 2007). Tanskalaisessa tutkimuksessa alveolimurtuman yhteydessä esiintyi kruunu-(4%) ja juurimurtumia (7%). Murtumalinja kulki hampaan juuren kärjen alueella 80% tapauksista (Lauridsen E ym. 2016).

Maitohampaistossa alveoliluun murtumablokki siirretään huolellisesti omalle paikalleen ja stabiloidaan joustavalla kiskotuksella. Maitohampaiden muoto ja pieni koko voivat vaikeuttaa kiskotuksen pysymistä maitohampaistossa. Lisäksi potilaan huono ko-operaatio voi vaikeuttaa kiskotuksen asentamista (Aizenbud D ym. 2009). Joissakin tapauksissa murtumablokin stabilointiin riittää pehmytkudosten tiukka suturointi.

3. PYSYVIEN HAMPAIDEN VAURIOT

3.1. Yleisyys ja mekanismi

Maitohammastraumojen aiheuttamia pysyvien hampaiden kehitysvauriota ovat valkoiset tai keltaruskeat värimuutokset kiilteessä, värimuutokset yhdessä horisontaalisen kiillehypoplasian kanssa, kruunun dilaceraatio, odontooman kaltainen epämuodostuma, juuren duplikaatio, juuren kaartumien, juuren dilaceraatio, osittainen tai täydellinen juuren kehityksen päätyminen ja hampaan puhkeamisen häiriöt (Andreasen JO 2007)

Lenzin systemaattisen kirjallisuuskatsauksen mukaan kehittyvän pysyvän hampaan vaurion esiintyvyys vaihtelee 20.2%-74.1% välillä. Yleisin kehittyvän hampaan vaurio on kiilteen kehityshäiriö. Muutamassa tutkimuksessa havaittiin traumaiän vaikuttavan kehittyvän pysyvän hampaan esiintyvyyteen. Maitohampaan intruusio ja avulsio aiheutti suurimmalla todennäköisyydellä kehittyvän hampaan vaurioita, kun taas subluksaatio- ja ekstruusiotapaturmissa kehittyvän hampaan vaurion riski oli pienin (Lenzi M ym. 2015).

Myös Andreasenin mukaan nuorella iällä tapahtunut maitohammastrauma lisäsi kehittyvän pysyvän hampaan vaurion esiintyvyyttä (Andreasen 1971). Nuorimmalla ikäryhmällä 0-2-

vuotiaiden kehittyvän hampaan vaurion esiintyvyys oli 63%, 3-4-vuotiailla 53%, 5-6-vuotiailla 24% ja 7-9-vuotiailla 25% (Andreasen JO 2007).

Myös kirurgiset operaatiot voivat aiheuttaa kehittyvän pysyvän hampaan vaurioitumisen. Esimerkiksi huuli-suulakihalkiopotilaiden leikkaukset lisäävät kiilteen kehityshäiriötä maito- ja pysyvässä hampaistossa. Maitohampaiden aikaiset poistot voivat myös aiheuttaa kehittyvän pysyvän hampaan vaurion. (Andreasen JO 2007).

3.2. Vauriotyypit

3.2.1. Valkoinen tai keltaruskea värimuutos

Kehittyvän pysyvän hampaan vaurio voi olla tarkkarajainen kiilteen värimuutos. Kiilteen pinta tuntuu kuitenkin useissa tapauksissa normaalilta. Andreasenin mukaan esiintyvyys on 23% kaikista kehittyvän pysyvän hampaan vaurioista ja traumahammas on yleensä yläleuan inkisiivi. Tutkimuksessa ei havaittu tyypillistä traumamekanismia tai hampaan aiheen kehitystasetta (Andreasen JO 1971). Brasilialaisen De Amorimin mukaan näiden vaurioiden osuus oli paljon suurempi (74.1%) kehittyvän pysyvän hampaan vaurioista. De Amorimin tutkimuksessa valkoiset ja keltaruskeat värimuutokset kiillehypoplasian kanssa tai ilman laskettiin samaan ryhmään (De Amorim ym. 2011).

3.2.2. Valkoinen tai keltaruskea värimuutos horisontaalisen kiillehypoplasian kanssa

Kehittyvän pysyvän hampaan vaurioissa valkoisen tai keltaruskean värimuutoksen lisäksi voidaan nähdä kapea horisontaalinen hypoplasiaura. Hypoplasiaura kiertää kruunun ympäri ja se voi sijaita apikaalisesti värimuutokseen nähden mutta ura voi sijaita myös keskellä tai koronaalisesti. Andreasenin mukaan tällaisten muutosten esiintyvyys on 12% kaikista kehittyvän hampaan vaurioista. Yleisin tapaturmaikä on kaksi vuotta ja vaurio esiintyy tyypillisesti maitohampaan avulsioon, ekstruusion tai lateraaliluksaation jälkeen (Andreasen 1971). Tewarin tutkimuksen mukaan esiintyvyys (23.7%) oli hieman suurempi kuin

Andreasenin tutkimuksessa. Yleisimmät traumamekanismit olivat samat kuin Andreasenin tutkimuksessa (Tewari N ym. 2018).

Valkoinen tai keltaruskea värimuutos horisontaalisen kiillehypoplasian kanssa voidaan diagnosoida ennen hampaan puhkeamista limakalvon läpi. Puhkeavan pysyvän hampaan kruunun alueella voidaan radiologisessa tutkimuksessa havaita radiolusentti alue, mikä viittaa valkoiseen tai keltaruskeaan värimuutokseen horisontaaliseen kiillehypoplasian kanssa (Andreasen JO 1971).

3.2.3. Kruunun dilaseraatio

Kruunuun dilaseraatio johtuu kehitysvaiheessa jo osittain kehittyneen hampaan kovakudoksen siirtymisestä muuhun suuntaan kuin aksiaalisesti pehmytkudokseen nähden. Yleisin tapaturmaikä on 2 vuotta ja kolme prosenttia maitohammastraumoista johtaa kruunun dilaseraatioon. Se on yleisin yläleuan inkisiiveissä, koska maitoykkösten juuret sijaitsevat lähellä pysyvän hampaan aiheita. Puolet vaurioituneista pysyvistä hampaista impaktoituvat ja toinen puolisko puhkeaa joko normaalisti, linguaalisesti tai palatinaalisesti (Andreasen JO 2007).

Vaurio kehittyy usein hampaaseen, jossa kehittyvän hampaan aiheen kruunun kehitys on puolella välissä. Kruunudilaseraation patologia tukee teoriaa kiille-epiteelin ja mineralisoituneen osan liikkumisesta ienpapillaan ja kervikaalisilmukkaan nähden. Yleisimmät traumamekanismit ovat avulsio ja intrusio (Andreasen JO 2007).

Radiologisesti voidaan havaita kallistunut tai väärässä asennossa oleva hampaan aihe jo heti trauman jälkeen. Kehittyessään hampaan kruunun dilaseraatio voidaan havaita lyhentyneestä kruunusta. Kruunun laseraation suunta riippuu traumahampaasta. Yleensä yläinkisiivit kallistuvat linguaalisesti ja alaleuan inkisiivit labiaalisesti (Andreasen JO 2007).

3.2.4. Odontooman kaltainen epämuodostuma

Odontooman kaltainen epämuodostuma on harvinainen maitohammastrauman aiheuttama vaurio kehittyvässä pysyvässä hampaassa, sitä tavataan yläleuan inkisiiveissä. Tyypillisesti

tapaturmaikä vaihtelee alle 1-vuotiasta 3-vuotiasiin ja tyypillisimmät traumamekanismit ovat intruusio ja avulsio (Andreasen 1971). Tewarin tutkimustulokset ovat samankaltaisia kuin Andreasenin. Odontooman kaltaisia epämuodostumia esiintyi 0.5% kehittyvän hampaan vaurioista. Intialaisessa tutkimuksessa kaikki tapaturmat tapahtuivat 10-14 kuukautisille lapsille (Tewari N ym. 2018)

Andreasenin mukaan trauma tapahtuu hampaan kehityksen alkuvaiheessa, mikä aiheuttaa häiriön ameloblastien kehitykseen. Radiologisesti voidaan havaita hampaan kaltainen opaakkileesio. Lisäksi joissakin tapauksissa voidaan havaita odontooman kaltainen epämuodostuma hampaan kruunun kohdalla mutta hampaan juuri on kehittynyt normaalisti (Andreasen JO 1971).

3.2.5. Juuren duplikaatio

Juuren duplikaatio on harvinainen kehittyvän hampaan vaurio, joka tyypillisesti johtuu maitohampaan intruusiosista. Trauman tapahtuessa pysyvän hampaan kruunun kehitys on puoleessa välissä tai vähemmän. Trauma aiheuttaa kervikaalisilmukan jakaantumisen, minkä takia hampaaseen kehittyy kaksi juurta (Andreasen JO 1971) Tewarin mukaan juuren duplikaation esiintyvyys on 1% kaikista kehittyvän pysyvän hampaan vaurioista ja yleisimmät tapaturmamekanismit olivat intruusio (62.5%) ja avulsio (37.5%) (Tewari N ym. 2018).

3.2.6. Juuren vestibulaarinen kaartuminen

Juuren vestibulaarinen kaartuminen on kehittyvän hampaan vaurio, jossa juuri kehittyy epänormaaliin suuntaan. Tewarin mukaan tapaturmaikä vaihtelee 3-5 ikävuoden välillä ja esiintyvyys on 8.7% kaikista kehittyvän pysyvän hampaan vaurioista (Tewari N ym. 2018). Kehittyvä hammas yleensä impaktoituu ja hampaan kruunu voidaan palpoida labiaalisulkuksessa. Andreasenin tutkimuksessa juuren vestibulaarinen kaartuminen esiintyi tyypillisesti yläleuan ykkösissä ja yleisimmät tapaturmamekanismit olivat avulsio ja intruusio. Radiologisesti kehittyvän hampaan juuri näyttää lyhentyneeltä ja hampaan puhkeamisasento epänormaaliilta (Andreasen 1971).

Andreasenin mukaan mahdollisesti aikaisin irronneet maitoykköset voivat aiheuttaa kehittyvän hampaan juuren vestibulaarisen kaartumisen. Ien muodostaa irronneen maitoykkösen paikalle arpikudosta, joka toimii esteenä aikaisessa kehitysvaiheessa olevan hampaan puhkeamiselle. Arpikudoksen takia kehittyvän pysyvän hampaan aihe muuttaa puhkeamissuuntaansa. Alveolikuopan labiaalisen seinämän ohuemman rakenteen vuoksi labiaalinen puhkeaminen on yleisempää kuin oraalinen puhkeaminen (Andreasen 1971)

3.2.7. Juuren dilaseraatio tai lateraalinen kaartuminen

Kehittyvän hampaan juuri kaartuu epänormaalisti mesiaaliseen tai distaaliseen suuntaan. Kaikista kehittyvän hampaan vaurioista juuren dilaseraation tai lateraalien kaartumisen esiintyvyys on 1% ja yleisin traumamekanismi on avulsio. Tapaturmaikä vaihtelee 2-7 ikävuoden välillä ja yleensä vaurioitunut hammas on yläleuan inkisiivi. Juuren lateraalissa kaartumisessa vaurioitunut kehittyvä hammas puhkeaa spontaanisti. Alveoliluun fraktuurat aiheuttavat juuren dilaseraation ja lateraalisen kaartumisen kaltaisia vaurioita (Andreasen 1971). Tewarin mukaan juuren dilaseraation tai lateraalisen kaartumisen tapaturmamekanismit ovat ekstruusio, intruusio ja avulsio. Tutkimuksen kaikista kehittyvän pysyvän hampaan vaurioista 15.3% olivat juuren dilaseraatioita tai lateraalisia kaartumisia. Tapaturma ikä vaihtelee 2-4 ikävuoden välillä (Tewari N ym. 2018).

3.2.8. Osittainen tai täydellinen juuren kehityksen päättyminen

Kehittyvän hampaan vaurioista 2%:lla esiintyy hampaan juuren kehityksen osittainen tai täydellinen päättyminen. Traumaikä on tyypillisesti 5-7-vuotta ja yleisin hammas on yläleuan inkisiivi. Pysyvät vaurioituneet hampaat jäävät usein kokonaan puhkeamatta, puhkeavat liian aikaisin tai irtoavat heti puhkeamisen jälkeen parodontaaliligamenttien kehityshäiriön vuoksi. Yleisin tapaturmamekanismi on maitohampaan avulsio (Andreasen JO 2007). Tewarin tutkimuksessa osittaisen tai täydellisen juuren kehittymisen päättymisen esiintyvyys oli 0.6% ja ainoa tapaturmamekanismi oli avulsio (Tewari N ym. 2018).

3.2.9. Hampaan puhkeamiseen liittyvät häiriöt

Hampaan puhkeamiseen liittyviä häiriöitä voidaan havaita maitohammastrauman jälkeen pysyvässä hampaistossa. Häiriöiden oletetaan johtuvan hampaan aiheen ympäröivän kiinnityskudoksen epänormaaleista muutoksista. Pysyvän hampaan puhkeaminen voi viivästyä yhdellä vuodella ennenaikaisen maitohampaan menetyksen jälkeen. Muissa hampaissa kuin pysyvissä inkisiiveissä on havaittu ektooppista puhkeamista. Nämä hampaat usein puhkeavat labiaalisesti ja sen oletetaan johtuvan pysyvien hampaiden puhkeamisohjaamisen vaikutuksen puutteesta (Andreasen JO 1971). Kehittyvän pysyvän hampaan vaurio voi siis aiheuttaa viereisten hampaiden epänormaalia puhkeamista. Hampaan puhkeamiseen liittyviä ongelmia ovat ektooppinen puhkeaminen, impaktoituminen tai hammaskaaren ahtaus. Tewarin tutkimuksessa hampaan puhkeamiseen liittyviä häiriöitä esiintyi 21% kaikista kehittyvän hampaan vauriosta (Tewari N ym. 2018).

4. YHTEENVETO

Lasten maitohammastraumat ovat melko yleisiä, sillä joka kolmas lapsi kokee maitohammastrauman. Luksaatiovammat ovat yleisimpiä maitohammastraumoja, koska lasten kasvojen luut ovat tiheydeltään pienempiä aikuisten luihin verrattuna. Lisäksi maitohampaiden juuret ovat lyhyempiä verrattuna pysyviin hampaisiin, mikä altistaa alveolikuopan seinämän murtumisen lateraalisen voiman johdosta (Cardoso et. al. 2002). Maitohammastraumat tapahtuvat tyypillisesti ylätualueelle (Wendt F ym. 2010, Norton E ja O'Connell AC 2012, Jesus M Ym. 2010). Maitohammastrauma voi aiheuttaa vaurioita kehittyvään pysyvään hampaaseen. Pysyvän hampaan vaurio voi johtaa pahimmillaan hampaan puhkeamattomuuteen. Puuttuva ylätuhammas aiheuttaa nuorelle kosmeettista haittaa, mikä voi heikentää lapsen sosiaalisten kykyjen kehitystä, ystävyysuhteita ja itsetuntoa (Norton E ja O'Connell AC 2012).

Maitohammastrauma voi vaurioittaa pysyvän hampaan mekaanisesti välittämällä iskun voiman hampaan aiheeseen tai vaurioitunut hammas voi infektoitua trauman seurauksena. Maitohammastrauman aiheuttaman pysyvän hampaan vaurion esiintyvyyys vaihtelee tutkimuksissa melko laajasti. Useiden tutkimusten mukaan suurin riski maitohammastrauman aiheuttaman pysyvään vaurioon on alle 3-vuotiaana. Tämä johtuu pysyvän hampaan aiheen

kehitysasteesta ja maitohampaiden juurten läheisyydestä pysyvän hampaan aiheeseen (Andreasen JO 2007). Systemaattisissa kirjallisuuskatsauksissa maitohampaan intruusio ja avulsio ovat yleisimmät maitohammastraumamekanismit, jotka aiheuttavat pysyvän hampaan vaurioitumisen. Yleisimmät vauriot ovat kiilteen värimuutokset kiillehypoplasian kanssa tai ilman (Andreasen JO 1971). Pysyvän hampaan vaurion hoito on yleensä pitkäkestoista ja hoitokustannukset ovat suuret.

5. TUTKIMUSOSA

5.1. Tutkimuksen tavoitteet

Tutkimuksen tavoitteena oli selvittää kirjallisuuskatsauksen avulla maitohammastraumojen esiintyvyyttä ja traumamekanismeja sekä maitohammastrauman aiheuttaman pysyvän hampaan vaurion esiintyvyyttä, traumamekanismeja ja vauriotyyppejä. Elektronisista tietokannoista etsittiin viimeisen kymmenen vuoden ajalta artikkeleita, joissa käsiteltiin maitohammastraumoja ja niiden vaikutusta kehittyvään pysyvään hampaaseen. Lisäksi pyrittiin selvittämään maitohammastrauman aiheuttaman pysyvän hampaan vaurion riskitekijöitä. Myös maitohammastrauman aiheuttaman pysyvän hampaan vaurion vakuutusnäkökulma otettiin huomioon pohdinnassa.

5.1. Aineisto ja menetelmät

Aineisto haettiin elektronisista tietokannoista, kuten Pubmedistä, Scopuksesta ja Wiley Online Librarystä. Tietokannoista etsittiin artikkeleita, jotka käsittelivät maitohammastraumoja ja niiden aiheuttamia pysyvän hampaan vauriota. Artikkelit etsittiin hakusanoilla: ”primary teeth/tooth/dentition”, ”tooth injuries”, ”dental injuries”, ”dental trauma”, ”affect”, ”sequelae”, ”permanent successor/tooth”. Maitohammastrauman etiologiaa ja epidemiologiaa koskevissa tutkimuksissa potilaskanta oli vähintään 100 ja tutkimuksessa täytyi olla riittävästi tietoa tapaturmaikästä, -paikasta ja -mekanismista. Maitohammastrauman aiheuttamia pysyvän hampaan vauriota koskevista tutkimuksista hyväksyttiin pienempi potilaskanta, koska artikkeleissa potilaskanta vaihteli runsaasti ja useissa tutkimuksissa

potilaita oli alle 100. Aineistoon hyväksyttiin vain viimeisen kymmenen vuoden aikana tehdyt englanninkieliset tutkimukset. Eläin- ja Case-report-tutkimukset jätettiin pois kirjallisuuskatsauksesta. Valitut artikkelit esitellään taulukossa 1.

Taulukko 1. Valitut artikkelit		
TUTKIMUS	Paikka	Aineisto
ALTUN C YM. 2009	Turkki	78
BARDELLIINI E YM. 2017	Italia	241
ASSUNCAO LRS YM. 2009	Brasilia	389
DE AMORIM LFG YM. 2011	Brasilia	412
FELDENS C YM 2010	Brasilia	323
GOETTEMS ML YM. 2017	Brasilia	110
HASAN A YM. 2010	Kuwait	243
JACOMO D JA CAMPOS V 2009	Brasilia	307
JESUS M YM. 2010	Brasilia	111
JORGE K YM 2009	Brasilia	519
MENDOZA-MENDOZA A YM 2015	Espanja	879
NORTON E JA O'CONNELL A 2015	Irlanti	839
SCERRI E YM. 2010	Malta	67
SOARES F YM. 2014	Brasilia	137
TEWARI N YM. 2018	Intia	286
VULETIC M YM. 2014	Kroatia	128
YHTEENSÄ		4558

5.2. Tulokset

Taulukko 2 esittää yhteenvedona maitohammastraumojen esiintyvyyttä, sukupuolijakaumaa, tutkimusten eri ikäryhmiä sekä tutkimuksen yleisimmät traumatyyppit

Taulukko 2. Maitohammastraumojen esiintyvyys, sukupuolisuhde, ikäryhmät ja yleisin traumatyyppi

	Esiintyvyys	Poika/Tyttö	Ikä	Yleisin trauma
Assuncao L ym. 2009	15.8%	57.8%/42.2%	0-6v	Subluksaatio
De Amorim L ym. 2011	15.1%	46.6%/53.4%	0-7v	Subluksaatio
Goettens ML ym. 2017	38.2%	51.1%/48.9%	2-5v	-
Feldens C ym. 2010	36.4%	55.7%/44.3%	3-5v	-
Hasan A ym. 2010	11.2%	48.6%/51.4%	2-6v	Kiillemurtuma
Mendoza-Mendoza A ym. 2015	21.7%	52.9%/47.1%	1-7v	Subluksaatio
Norton E and O'Connell A 2012	25.6%	52.1%/49.9%	0-7v	Kiillemurtuma

Maitohammastraumat esiintyvät yleisimmin alle neljä vuotiailla lapsilla (Taulukko 3).

Taulukko 3. Maitohammastraumojen esiintyvyys jaoteltuna ikäryhmiin

	Ikäryhmät (v)	<2	2-3	3-4	4-5	>5
Assuncao L ym. 2009	0-5v	40.4%	29%	17%	13.4%	-
Feldens C ym. 2010	3-5v	-	-	36.7%	39%	32.7%
Hasan A ym. 2010	2-6v	-	10.7%	35.7%	25%	27.6%
Mendoza-Mendoza A ym. 2015	1-7v	52.3%	21.9%	11.5%	14.1%	14.1%
Vuletic M ym 2014	0-6	39.8%	23.4%	19.5%	4.7%	13.2%

Tutkimusten mukaan yleisin syy maitohammastrauoille oli kaatuminen (Norton E ja O’Conell A 2012, Hasan A ym. 2010, Mendoza-Mendoza A ym. 2015). Yleisimmät tapaturmapaikat olivat koti ja koulu. Maitohammastapaturma kohdistui tyypillisesti yläleuan ensimmäisiin inkisiiveihin (Norton E ja O’Conell A 2012, Hasan A ym. 2010, Assuncao L ym. 2009).

Nortonin tutkimuksen mukaan lapsilla, joilla oli yli 6mm ylipurenta kärsivät kolme kertaa todennäköisemmin maitohammastrauoista (Norton E ja O’Conell A 2012). Feldensin mukaan lapset, joilla oli yli 2mm ylipurenta kärsivät 1.6-kertaa todennäköisemmin maitohammastrauomasta (Feldens C ym. 2010).

Feldensin mukaan lapsen äidin koulutustaustalla oli merkitystä. Maitohammastraumojen esiintymiseen äidin yli kahdeksan vuoden koulutus lisäsi lasten maitohammastrauman esiintyvyyttä. Äidin korkean koulutuksen korrelaatiota maitohammastrauoihin on pyritty selittämään perheen varallisuudella, mikä lisää lasten harrastamismahdollisuuksia. Erilaisten harrastusten oletetaan lisäävän lasten tapaturmariskiä (Feldens C ym. 2010). Jorgen tutkimuksessa taas lapsen äidin alle kuuden vuoden koulutus lisäsi maitohammastrauman riskiä. Myös lapsen huonot elinolosuhteet lisäsivät lasten maitohammastrauman esiintyvyyttä (Jorge K ym. 2009).

Taulukossa 4 on eritelty maitohammastraumamekanismit, jotka aiheuttivat pysyvän hampaan vaurion. Yleisimmät maitohammastraumamekanismit olivat avulsio, intruusio ja sublukaatio.

Taulukko 4 Maitohammastraumamekanismit, jotka aiheuttivat pysyvän hampaan vauriot

	Kovakudosvauriot	Avulsio	Intruusio	Lateraalilukaatio	Ekstruusio	Konkussio	Sublukaatio
Bardellini E ym. 2017	11.1%	11.1%	20.7%	15.9%	15.8%	15.8%	11.1%
De amorin L ym. 2011	16%	26%	13%	0%	11%	0%	33.3%
Jacomo D ja Campos V 2009	2.2%	14.1%	29.3%	2.2%	1.1%	-	6.8%
Scerri E ym 2010	18.6%	7%	23.2%	4.7%	4.7%	7.0%	30.2%
Soares F ym 2014	25%	0%	30%	5%	0%	0%	40%
Tewari N ym. 2018	13.26%	36.6%	27%	23.2%		0	0

Taulukko 5. Maitohammastrauman aiheuttama pysyvän hampaan vaurion esiintyvyys ja eri vauriotyypit. (n=traumahampaat)

	N	Pysyvän hampaan vaurion esiintyvyys	Ikä	Kiilteen värimuutos kiillehypoplasian kanssa tai ilman	Kruunun tai juuren kehityshäiriö	Puhkeamiseen liittyvät häiriöt
Altun C ym. 2009	138	53.6%	1-4v	28.3%	16.7%	16.7%
Assuncao L ym 2009	620	20.2%	0-5v	19.1%	0.6%	0.5%
Bardellini E ym. 2017	241	14.5%	0-5v	5.7%	0%	8.8%
De amorim L ym. 2011	412	22.4%	0-7v	16.6%	0%	5.8%
Jacomo D ja Campos V 2009	174	51.1%	0-10v	23.5%	14.9%	9.1%
Soares F ym 2014	253	7.9%	0-8v	7.9%	0%	0%

Pysyvän hampaan vaurion esiintyvyys vaihteli välillä 7.9%-53.6%. Yleisimmät maitohammastrauman aiheuttamat pysyvän hampaan vauriot olivat kiilteen värimuutos kiillehypoplasian kanssa tai ilman. Taulukossa 5 nähdään maitohammastrauman aiheuttama pysyvän hampaan vaurion esiintyvyys ja eri vauriotyypit.

Eniten pysyvän hampaan vaurioita maitohammastapaturman jälkeen tapahtui 1-4 vuotiaille. Taulukossa 6 maitohammastrauman aiheuttamat pysyvien hampaiden vaurioiden esiintyvyydet jaoteltuna ikäryhmien mukaan.

Taulukko 6. Maitohammastrauman aiheuttama pysyvän hampaan vaurion esiintyvyys jaoteltuna ikäryhmien mukaan

	Ikäryhmät (v)	<2	2-3	3-4	4-5	>5
Altun C ym. 2009	1-4v	38.2%	39.2%	22.6%	-	-
Assuncao L ym 2010	0-5v	53.7%	29%	11%	12%	-
Bardellini E ym. 2017	0-5v	23.1%	15.4%	26.9%	11.5%	6%
De amorim L ym. 2011	0-7v	35%	26%	11%	14.8%	13%
Jacomo D ja Campos V 2009	0-10v	33.7%	30.3%	13.5%	8%	27%
Scerri E ym 2010	0-5v	51.4%	17.1%	25.7%	5.7%	-
Soares F ym 2014	0-8v	90%(<4v)		10%(>4v)		

Viimeisen kymmenen vuoden ajalta löytyi kaksi tutkimusta, joissa seurattiin isoa potilasaineistoa maitohammastraumoista ja niiden aiheuttamista pysyvän hampaan vauriosta. Näiden tutkimusten perusteella arvioimme karkeasti maitohammastrauman aiheuttaman pysyvän hampaan vaurion riskiä. Assuncao (N=5330) ja De Amorimin (N=2725) mukaan maitohammastrauman aiheuttaman pysyvän hampaan vaurion esiintyvyydet olivat 1.4% ja 1.9%.

5.3. Vakuutusnäkökulma

Maitohammastrauman aiheuttamat pysyvän hampaan vauriot voivat ilmaantua useita vuosia tapaturman jälkeen ja hoitokustannukset voivat olla suuret. Tämän vuoksi vakuutusoikeudelliset asiat on huomioitava jo ensimmäisellä hoitokäynnillä. Lasten maitohammastraumoissa tulee aina käydä hammaslääkärin vastaanotolla lääkärin tapaturmalausuntoa varten. Lisäksi tapaturman kuulussa erillisen vakuutuksen piiriin tulee tehdä tapaturmailmoitus vakuutusyhtiölle. Tapaturman sattuessa kotona lääkärin lausunnon perusteella maitohampaan trauman aiheuttaman pysyvän hampaan vaurion hoitokustannukset kuuluvat alaikäisen julkisen hampaiden terveydenhuollon kustannuksiin. Hammashuolto on ilmaista terveyskeskuksissa 18-vuotiaaksi asti. Vakuutusta varten hammaslääkäri tekee hammastapaturmasta kirjallisen lausunnon, johon liitetään röntgenkuvat, kliiniset kuvat, hoitosuunnitelmat ja kustannusarvio. Lääkärin lausunto tapaturmasta arkistoituu Kantaan, mitä voidaan myöhemmin käyttää pysyvän hampaan vaurion hoidonsuunnittelussa.

Päiväkodit, esikoulut ja koulut kuuluvat kaupungin tai kunnan ryhmävakuutuksen piiriin. Tapaturman sattuessa edellä mainituissa paikoissa tai niihin liittyvien matkojen aikana kaupungin tai kunnan edustaja täyttää tapaturmailmoituksen vakuutusyhtiölle. Potilaan tai huoltajan täytyy olla yhteydessä kaupungin edustajaan tapaturman sattuessa.

Tapaturmailmoituksen ja hammaslääkärin todistuksen perusteella potilas tai huoltaja voi hakea korvausta vakuutusyhtiöltä hammashoidon kustannuksiin. Lisäksi tapaturmailmoitus tulee tehdä vakuutusyhtiölle, jos potilaalla on oma tapaturmavakuutus ja tämä on syytä tuoda esille hammaslääkärissä jo ensimmäisellä hoitokäynnillä. Tapaturmailmoituksesta käy ilmi missä, milloin ja miten tapaturma on sattunut.

Kaupungin tai kunnan järjestämät urheilutapahtumat kuten salibandykerhot kuuluvat myös kaupungin ryhmävakuutuksen piiriin. Useilla urheiluseuroilla vuosittaiseen lisenssimaksuun kuuluu lapsen urheiluvakuutus. Urheiluvakuutus kattaa seuran tapahtumissa tapahtuneet vauriot.

Vakuutusasioissa ongelmat nousevat esiin silloin kun maitohammastrauman jälkeen lapsi ei käy hammaslääkärin vastaanotolla. Yleinen huoltajien virhe on olettaa, että maitohampaan irtoaminen ei ole haitallista. Tämän takia maitohammastraumapotilaat eivät mahdollisesti käy ollenkaan hammaslääkärin vastaanotolla tapaturman jälkeen. Myöhemmin trauman aiheuttaman pysyvän hampaan vaurion korjaamisen hoitokustannukset voivat jäädä potilaan

tai huoltajan maksettaviksi. Vakuutusnäkökulman kannalta merkittävää on hammaslääkärin maitohampaan trauman diagnosointi ja dokumentointi sekä tapaturmailmoitus vakuutusyhtiöön mahdollisia myöhempiä pysyvän hampaan vaurion hoitokustannuksia varten. Huoltajien ja hampaiden terveydenhuollon asiantuntijoiden tietoisuutta maitohammastraumojen aiheuttamien pysyvän hampaan vaurion riskitekijöistä ja vakuutusasioista tulisi lisätä, jotta osattaisiin ehkäistä myöhemmin syntyvät ongelmatilanteet.

5.4. Pohdinta

Kirjallisuuden mukaan viimeisen kymmenen vuoden aikana maitohammastraumojen esiintyvyys vaihteli välillä 11.2% - 38.2%. Tulokset ovat samankaltaiset kuin aikaisemmissa maitohammastraumojen tutkimuksissa. Tyttöjen osuus poikiin verrattuna on selkeästi kasvanut aikaisempiin tuloksiin verrattuna. Tyttöjen ja poikien maitohammastraumojen esiintyvyyksien suhde on nykyään 1:1. Brasiliassa ja Kuwaitissa tehdyssä tutkimuksessa tyttöjen osuus jopa ylitti poikien osuuden maitohammastraumoissa (De Amorim L ym. 2011, Hasan A ym. 2010). Vuleticin mukaan pojilla sekä tytöillä leikit ja pelit ovat alle kouluikäisenä vielä hyvin samanlaisia, minkä vuoksi pojat ja tytöt kärsivät lähes yhtä paljon maitohammastapaturmia (Vuletic ym. 2014). Yleisimmät maitohammastapaturmat olivat subluksaatio ja kiillemurtuma. Aikaisempiin tutkimuksiin verrattuna subluksaatiovammojen osuus tapaturmista on lisääntynyt. Tutkimusten mukaan maitohammastrauma tapahtui yleensä ensimmäisten kolmen ikävuoden aikana. Feldensin ja Hasanin tutkimustulokset poikkesivat muista tutkimuksista, koska Hasanin tutkimuksessa ei otettu huomioon alle 2-vuotiaita ja Feldensin tutkimuksessa alle 3-vuotiaita. (Taulukko 3). Pienten lasten maitohammastraumojen ikäjakauma selittyy lasten motoriikan puutteesta, mikä johtaa helposti lapsen kaatumiseen (Vuletic ym. 2014).

Maitohammastrauman aiheuttama pysyvän hampaan vaurion esiintyvyys vaihteli laajasti 7.9%- 53.6% välillä. Suurimmat maitohampaan trauman aiheuttaman pysyvän hampaan vaurion esiintyvyydet olivat Jacomon ja Camposin (51.1%) sekä Altunin (53.6%) tutkimuksissa. Altunin tutkimuksen suuri esiintyvyys voi johtua tutkittavien potilaiden ikäjakaumasta. Altun otti huomioon vain alle 4-vuotiaat potilaat, kun muut tutkimukset ottivat huomioon tätä vanhemmat ikäryhmät. Lisäksi Altunin tutkimuksessa potilaat valittiin intruusiotapaturman perusteella, mikä voi nostaa maitohammastrauman aiheuttaman pysyvän hampaan vaurion

esiintyvyyttä. Jacomon ja Camposin tutkimuksessa seuranta oli puutteellinen, sillä yli 750 maitohammastraumahampaasta pois suljettiin 543 hampaiden fysiologisen puhkeamattomuuden tai potilaan säännöllisten tarkastusten puuttumisen takia. Jäljelle jäävä traumatisoituneiden maitohampaiden osuus oli todennäköisesti otollisempi pysyvien hampaiden vaurioiden esiintyvyydelle.

Yleisimmät maitohammastrauman aiheuttamat pysyvän hampaan vaurion traumamekanismit olivat intrusio, avulsio ja subluksaatio (Taulukko 4). Harvinaisimmat maitohammastrauman aiheuttamat pysyvän hampaan vaurion traumamekanismit olivat konkussio ja lateraaliluksaatio. Bardelliinin tutkimustulokset poikkesivat muista tutkimuksista. Bardelliinin tutkimuksessa traumamekanismien osuus oli jakaantunut tasaisemmin kaikkien traumamekanismien kesken. Tämä todennäköisesti johtuu aineiston vaurioituneiden pysyvien hampaiden lukumäärän vähyydestä (N=26).

Yleisin kehittyvän pysyvän hampaan vaurio oli kiilteen värimuutos horisontaalisen kiillehypoplasian kanssa tai ilman. Hampaan kruunun tai juuren kehityshäiriöt olivat harvinaisimpia vauriota. Neljässä tutkimuksessa hampaan kruunun tai juuren kehityshäiriöiden esiintyvyys oli lähes 0% (Taulukko 5).

Kaikissa tutkimuksissa alle 3-vuotiaiden ikäryhmät sisälsivät yli 50% pysyvän kehittyvän hampaan vaurioista. Voidaan siis todeta, että alle kolmevuotiaana tapahtunut maitohammastrauma lisää pysyvän hampaan vaurion kehittymisen riskiä. De Amorimin mukaan 1-2 vuotiaana kärsitty maitohammastrauma aiheutti todennäköisemmin pysyvän hampaan kiilteen värimuutoksia kiillehypoplasian kanssa tai ilman. De Amorimin mukaan kohonnut riski johtuu alveoliluun ja pysyvän hampaan aiheen epätäydellisestä kehittymisestä (De Amorim L ym. 2010). Pysyvän hampaan aiheen kruunun kehitysaste siis vaikuttaa trauman aiheuttaman pysyvän hampaan vaurion esiintymiseen (Feldens C ym. 2010).

Suomessa hammastraumatutkimuksissa viimeisen kymmenen vuoden ajalta löydettiin muutamia pysyvän hampaistoa koskevia artikkeleita. Maitohampaan traumoja tai kehittyvän pysyvän hampaan vaurioita koskevia tutkimuksia löytyi yksi kappale, joka ei soveltunut tähän kirjallisuuskatsaukseen. Kyseisessä maitohammastraumatutkimuksessa tutkittiin kasvon luiden murtumien vaikutusta pysyvän- tai maitohampaan kehitykseen.

Tutkimuksissa havaittiin parentavirheiden lisäävän maitohammastraumojen riskiä. Esimerkiksi Nortonin mukaan horisontaalinen ylipurenta ja avopurenta lisäävät merkittävästi maitohammastraumojen esiintyvyyttä (Norton E ja O'Connell A 2012). Tämä todennäköisesti

johtuu yläalueen hampaiden sijainnista kasvoihin nähden. Ulompana olevat yläetuhampaat lisäävät niiden vaurioitumisen riskiä kaatumis- tai törmäystapauksissa. Brasilialaisissa tutkimuksissa todettiin huonojen elinolosuhteiden lisäävän maitohammastrauman riskiä. Äidin koulutuksen on todettu lisäävän, toisessa tutkimuksessa vähentävän maitohammastraumojen esiintyvyyttä. Äidin korkean koulutuksen korrelaatiota maitohammastraumoihin on pyritty selittämään perheen varallisuudella, mikä lisää lasten harrastamismahdollisuuksia. Erilaisten harrastusten oletetaan lisäävän lasten tapaturmariskiä. Toisissa tutkimuksissa on kuitenkin todettu, että äidin vähäinen koulutus lisäsi maitohammastraumojen esiintyvyyttä.

Lapsena tapahtunut maitohammastrauma voi vaikeuttaa tulevaisuudessa lapsen hammashoitoa. Traumaattisen maitohammastapaturman hoito voi olla pitkäkestoista, hankalaa ja kivuliasta. Tämä aiheuttaa lapselle hammaslääkäripelkoa, mikä pahimmillaan johtaa hampaiden hoitamattomuuteen (Andreasen JO 2007).

Hammaslääkärin on huomioitava maitohammastapaturmissa myös väkivallan mahdollisuus. Hampaiston löydösten tulee vastata tapaturmamekanismia. Useasti toistuviin maitohammastapaturmiin tulee myös kiinnittää huomiota, sillä maitohammastrauman aiheuttajana voi olla perheen sisäinen tai koulussa tapahtunut väkivalta. Tarvittaessa hammaslääkäri ottaa yhteyttä tapaturmista kotiin, kouluun tai lastensuojeluun.

Huoltajien ja hampaiden terveydenhuollon asiantuntijoiden tietoisuutta maitohammastraumojen aiheuttamien pysyvän hampaan vaurion riskitekijöistä ja vakuutusasioista tulisi lisätä, jotta osattaisiin ehkäistä myöhemmin syntyvät ongelmatilanteet. Maitohammastrauman dokumentoinnilla vältytään myöhemmiltä ongelmilta hoitokustannusten osalta.

6. Lähteet

Aizenbud D, Hazan-Molina H, Emodi O, Rachmiel A. The management of mandibular body fractures in young children *Dental Traumatology* 2009; 25: 565–570

Al-Jundi SH. Dental emergencies presenting to a dental teaching hospital due to complications from traumatic dental injuries. *Dental Traumatology* 2002; 18:181-185.

- Altun C, Cehreli ZC, Güven G, Acikel C. Traumatic intrusion of primary teeth and its effects on the permanent successors: a clinical follow-up study. *Oral Surg Oral Med Oral Pathol Oral Radiol Endod.* 2009; 107(4): 493–498
- Andreasen JO. Etiology and pathogenesis of traumatic dental injuries. A clinical study of 1298 cases. *Scand J Dent Res* 1970;78 329-42
- Andreasen JO, Andreasen F, Andersson L. Textbook and color atlas of traumatic injuries to the teeth, 4th edn. Oxford: Blackwell Munksgaard; 2007
- Andreasen JO, Lauridsen E. Alveolar process fractures in the permanent dentition. Part 1. Etiology and clinical characteristics. A retrospective analysis of 299 cases involving 815 teeth. *Dental Traumatology* 2015;31: 442–447
- Andreasen JO, Ravn JJ. The effect of traumatic injuries to primary teeth on their permanent successors II. A clinical study and radiographic follow-up study of 213 injured teeth. *Scand J Dent res.* 1971; 79;284-94
- Assuncao LRS, Ferelle A, Hiromi Iwakura ML, Cunha RF. Effects on permanent teeth after luxation injuries to the primary predecessors: a study in children assisted at an emergency service *Dental Traumatology* 2009;25: 165–170
- Bardellini E, Amadori F, Pasini S, Majorana A. Dental Anomalies in Permanent Teeth after Trauma in Primary Dentition. *J Clin Pediatr Dent.* 2017;41(1):5-9.
- Borssén E, Holm A-K. Traumatic dental injuries in a cohort of 16-year-olds in northern Sweden. *Endod Dental traumatology* 1997;13:'276 280. © Munksgaard, 1997
- Borum KM, Andreasen JO. Therapeutic and economic implications of traumatic dental injuries in Denmark: an estimate based on 7549 patients treated at a major trauma center. *Int J Paediat Dent* 2001; 11:249-58
- Cardoso M, de Carvalho Rocha MJ. Traumatized primary teeth in children assisted at the Federal University of Santa Catarina, Brazil. *Dental Traumatology* 2002; 18(3): 129–133.
- De Amorim LFG, Estrela C, Costa LRRS. Effects of traumatic dental injuries to primary teeth on permanent teeth a clinical follow-up study. *Dental Traumatology* 2011;27:117-21.
- Diangelis AJ, Andreasen JO, Ebeleseder KA, Kenny DJ, Trope M, Sigurdsson A, Andersson L, Bourguignon C, Flores MT, Hicks ML, Lenzi AR, Malmgren B, Moule AJ, Pohl Y,

Tsukiboshi M. International Association of Dental Traumatology guidelines for the management of traumatic dental injuries: 1. Fractures and luxations of permanent teeth. *Dent Traumatol* 2012; 28:66-71.

Feldens CA, Kramer PF, Ferreira SH, Spiguel MH, Marquezan M. Exploring factors associated with traumatic dental injuries in preschool children: a Poisson regression analysis. *Dent Traumatol*. 2010 Apr;26(2):143-8.

Flores MT. Traumatic injuries in the primary dentition. Review. *Dental Traumatology* 2002; 18:287-98.

Flores MT, Andersson L, Andreasen JO, Bakland LK, Malmgren B, Barnett F, Bourguignon C, DiAngelis A, Hicks L, Sigurdsson A, Trope M, Tsukiboshi M, von Arx. T, Guidelines for the management of traumatic dental injuries. I. Fractures and luxations of permanent teeth *Dental Traumatology* 2007; 23: 66–71 2007

Garcia- Godoy F, Garcia- Godoy F, Garcia- Godoy FM. Primary teeth traumatic injuries at a private pediatric dental center. *Dental Traumatology*, 1987 3: 126-129.

Glendor U. Epidemiology of traumatic dental injuries – a 12-year review of the literature. *Dental Traumatology*,2008 24: 603–611.

Goettems ML, Coutinho Brancher L, Terra da Costa C, Menezes Bonow ML, Regina Romano A. Does dental trauma in the primary dentition increases the likelihood of trauma in the permanent dentition? A longitudinal study. *Clin Oral Invest* (2017) 21: 2415.

Gungor HC, Uysal S, Altay N. A retrospective evaluation of crown-fractured permanent teeth treated in a pediatric dentistry clinic *Dental Traumatology* 2007; 23: 211–217

Hasan AA, Qudeimat MA, Andersson L. Prevalence of traumatic dental injuries in preschool children in Kuwait - a screening study. *Dent Traumatol*. 2010 Aug;26(4):346-50

Holan G, Ram D. Sequelae and prognosis of intruded primary incisors: a retrospective study. *Pediatr Dent*. 1999; 21(4):242-7

Jesus MA, Antunes LA, Risso P, Freire MV, Maia LC. Epidemiologic survey of traumatic dental injuries in children seen at the Federal University of Rio de Janeiro, Brazil. *Brazilian Oral Research*, 2010 24(1), 89-94.

Jacomo DRES, Campos V. Prevalence of sequelae in the permanent anterior teeth after trauma in their predecessors: a longitudinal study of 8 years. *Dent Traumatol* 2009; 25:300–4.

Jorge KO, Moysés SJ, Ferreira e Ferreira E, Ramos-Jorge ML, de Araújo Zarzar PM. Prevalence and factors associated to dental trauma in infants 1-3 years of age. *Dent Traumatol*. 2009 Apr;25(2):185-9

Karayilmaz H, Kirzioglu Z, Gungor O E. A etiology, treatment patterns and long-term outcomes of tooth avulsion in children and adolescents. *Pakistan Journal of Medical Sciences* 2013 Apr; 29(2): 464–468.

Kramer PF, Zembruski C, Ferreira SH, Feldens CA. Traumatic dental injuries in Brazilian preschool children. *DentTraumatol* 2003;19: 299^303. Blackwell Munksgaard, 2003

Lauridsen E, Blanche P, Yousaf N, Andreasen JO. The risk of healing complications in primary teeth with extrusive or lateral luxation—A retrospective cohort study. *Dent Traumatol*. 2017; 33:307–316.

Lauridsen E, Gerds T, Andreasen JO. Alveolar process fractures in the permanent dentition. Part 2. The risk of healing complications in teeth involved in an alveolar process fracture. *Dental Traumatology* 2016;32: 128–139

Lenzi MM, Alexandria AK, Ferreira DM, Maia LC. Does trauma in the primary dentition cause sequelae in permanent successors? A systematic review. *Dental Traumatology* 2015; 31: 79–88;

Malmgren B, Andreasen JO, Flores MT, Robertson A, DiAngelis AJ, Andersson L, Cavalleri G, Cohenca N, Day P, Hicks ML, Malmgren O, Moule AJ, Onetto J, Tsukiboshi M. International Association of Dental Traumatology guidelines for the management of traumatic dental injuries: 3. Injuries in the primary dentition. *Dent Traumatol* 2012; 28:174-82.

Marcenes W, Zabote NE, Traebert J. Socio-economic correlates of traumatic injuries to the permanent incisors in schoolchildren aged 12 years in Blumenau, Brazil. *Dent Traumatol* 2001; 17:222–6

Mendoza-Mendoza A, Iglesias-Linares A, Yañez-Vico RM, Abalos-Labruzzi C. Prevalence and complications of trauma to the primary dentition in a subpopulation of Spanish children in southern Europe. *Dent Traumatol*, 2015 31: 144–149.

- Norton E, O'Connell AC. Traumatic dental injuries and their association with malocclusion in the primary dentition of Irish children. *Dental Traumatology*, 2012 28: 81–86.
- Scerri, E, Gatt, G, Camilleri S, Mupparapu M. Morphologic and developmental disturbances of permanent teeth following trauma to primary dentition in a selected group of Maltese children. *Quintessence Int* 2010; 41: 717-724
- Iida S, Matsuya T. Paediatric maxillofacial fractures: their aetiological characters and fracture patterns *Journal of Cranio-Maxillofacial Surgery* 2002 30, 237–24
- Skaare AB, Maseng A-L, Wang N. Enamel defects in permanent incisors after trauma to primary predecessors: inter- observer agreement based on photographs. *Dental Traumatology* 2013; 29: 79–83
- Skaare AB, Maseng A-L, Wang N. Enamel defects on permanent successors following luxation injuries to primary teeth and carers' experiences *International Journal of Paediatric Dentistry* 2015; 25: 221 – 228
- Soares FC, Cardoso M, Bolan M. Association between Trauma to Primary Incisors and Crown Alterations in Permanent Successors. *Brazilian Dental Journal* (2014) 25(4): 332-335
- Tewari N, Mathur VP, Singh N, Singh S, Pandey RK. Long-term effects of traumatic dental injuries of primary dentition on permanent successors: A retrospective study of 596 teeth. *Dent Traumatol.* 2018 Apr;34(2):129-134
- Sennhenn-Kirchner S, Jacobs HG. Traumatic injuries to the primary dentition and effects on the permanent successors – a clinical follow-up study. *Dental Traumatology*, 2006 22: 237–241.
- Vuletić M, Škaričić J, Batinjan G, Trampuš Z, Bagić IČ, Jurić H. A retrospective study on traumatic dental and soft-tissue injuries in preschool children in Zagreb, Croatia. *Bosnian Journal of Basic Medical Sciences* 2014 14(1), 12–15.
- Wendt FP, Torriani DD, Formoso MC, Romano AR, Menezes MR, Terra de la costac C, Goettens ML, Hallal PC. Traumatic dental injuries in primary dentition: epidemiological study among preschool children in South Brazil. *Dental Traumatology* 2010; 26: 168–173